Aus dem Pathologischen Institut der Universität Göttingen
Vorstand: Georg B. Gruber

Lane Medical L

Über Muskelverkalkung im Herzen nach Sublimatvergiftung

Inaugural-Dissertation

zur

Erlangung der Doktorwürde

der

Hohen Medizinischen Fakultät

an der

Georg-August-Universität zu Göttingen

vorgelegt von

Alphons Rüther

DRESDEN und LEIPZIG 1929
Theodor Steinkopff, Verlagsbuchhandlung

Gedruckt mit Genehmigung
der
Medizinischen Fakultät Göttingen

Referent: Prof. Dr. Georg B. Gruber

Dekan: Prof. Dr. Wagener

Die Arbeit erscheint in der **Zeitschrift für Kreislaufforschung** (zugleich Fortsetzung des Zentralblatt für Herz- und Gefäßkrankheiten), XXI. Jahrg., Heft 11. Herausgegeben von Prof. Dr. **Ed. Stadler, Plauen i. V.,** und Prof. Dr. **Bruno Kisch, Köln a. Rh.** (Verlag von **Theodor Steinkopff,** Dresden und Leipzig.)

Kalkablagerungen im quergestreiften Muskel sind nicht gerade häufige Erscheinungen, im ganzen und großen aber bekannter innerhalb der Skelettmuskulatur als der des Herzens. Man hat für die Skelettmuskulatur im allgemeinen von dystrophischer Verkalkung gesprochen, wenn man sich der Mitteilungen von Heller, Schujeninoff, Zeliony und Pielsticker erinnerte.

Heller beobachtete eine ausgedehnte Verkalkung wachsartig degenerierter Muskelfasern bei einem Kaninchen, das eine Infektion mit Trichinen viele Monate überlebt hatte. Wie es scheint, ist das im Verlaufe der Trichinose nicht regelmäßig; denn ich finde bei G. B. Gruber und bei Nevinny keinerlei Erfahrungen in dieser Hinsicht niedergelegt, obwohl sie sich neuerdings mit der Pathologie der Muskeltrichinose eingehend abgegeben haben. Schujeninoff sah Kalkablagerungen körnig oder kolloid entarteter Muskelfasern im Bereich von experimentell angelegten Laparotomiewunden; Zeliony konnte das Auftreten kleiner, fadenartig im Muskel gereihter, mit Hämatoxylin intensiv färbbarer Körnchen feststellen, die nach der Injektion von Schlangengift schon 24 Stunden nach der gesetzten Muskelschädigung auftraten, die Pielsticker als das Anfangsstadium einer Verkalkung ansprach, da sie völlig mit dem von ihm beschriebenen und als echte Verkalkung aufgefaßten Bildern übereinstimmten, während Zeliony über ihre Natur sich nicht klar wurde. Pielsticker beobachtete infolge traumatischer Einflüsse nekrotisierte Muskelfasern, welche an einzelnen kugelig aufgetriebenen Stellen der Sarkolemmschläuche kleinschollige, krümelige und oft wie Kristallbrei aussehende Massen aufwiesen, Massen, die sich als Kalk dartun ließen. Aber nur ein Teil aller degenerierten Fasern beteiligte sich an diesem Prozeß. Einen Grund dafür, warum die einen nicht, die anderen sehr reichlich der Verkalkung anheimfallen, konnte Pielsticker nicht finden. Daß lokale Verkalkungen der Skelett-

muskulatur an Injektionsstellen, z. B. von Aether oder von Salvarsan aufzutreten vermögen, Erscheinungen, welche an örtliche Dystrophie, ja Nekrose gebunden sind, ist bekannt.

Weniger bekannt ist, daß im Verlauf allgemeiner Vergiftung Verkalkungsherde in der Muskulatur des Herzens beobachtet werden können. Das ist ein seltenes Vorkommnis, welches in keinem Verhältnis steht zu der Häufigkeit der schwieligen Muskelentartung, welches auch viel seltener angetroffen wird, als das Vorkommnis von Kalkimprägnation von Perikardanteilen oder von Endokardschwielen.

Ich bin in der Lage, über das seltene Vorkommnis der Myokardverkalkung in Form kleiner Herde einen kleinen Beitrag zu liefern. Im folgenden soll über diesen Fall von nicht sehr ausgedehnter, nur mikroskopisch sichtbarer, herdförmiger Verkalkung des Herzmuskels nach Sublimatvergiftung berichtet werden.

Krankengeschichte.

Am Freitag, den 10. August 1928 nahm die Patientin, die 55jährige Witwe J. N. aus Anlaß eines häuslichen Streites vier Sublimattabletten in einem Glas Wasser. Nach Aussage der Tochter erbrach sie kurz darauf geringe Mengen einer rötlichen Flüssigkeit von auffallendem Geruch, die mit Schleim und Blut gemischt war. $1^1/_2$ Stunden später kam der Arzt, der sofort Magenspülungen mit Eiweißlösung und Milch machte. Noch in derselben Nacht setzten heftige und schmerzhafte Durchfälle ein, die den ganzen nächsten Tag (Samstag) anhielten. Zum Schluß waren sie sehr stark mit Schleim und Blut durchmengt. Am Sonntag (12. August) früh hörten die Durchfälle auf. Gleichzeitig setzte die Urinsekretion völlig aus. Gegessen hatte die Patientin von der Vergiftung an bis zur Einlieferung in die Klinik (Montag, den 13. August abends) überhaupt nichts mehr.

Bei der Aufnahme, am 13. August, war Patientin psychisch völlig klar. Herz und Lunge völlig o. B., Puls stark gespannt, Blutdruck 190/120 mm Hg nach Riva-Rocci. Bei Blasenkatheterismus ist nicht ein Tropfen Flüssigkeit zu entleeren. Patientin erhält sofort paravertebrale Injektionen von 1 prozentiger Kochsalzlösung, beiderseits in Höhe von L 1—3. Am nächsten Morgen 5 ccm Urin, Albumen + +, massenhaft Bakterien, Leukozyten, einige Erythrozyten, keine granulierten Zylinder.

Am 14. August morgens Aderlaß: ♂ 0,58. Rest-N 186 mg Proz., Kochsalz 488 mg Proz. Urinmengen in den nächsten Tagen steigend: 45 ccm, 70 ccm, 100 ccm, 310 ccm. Gleichzeitig steigt die NaCl- und die Stickstoffausscheidung langsam an von zuerst 0,17 g NaCl bis 1,02 g NaCl und von 0,17 g N bis 1,41 g N pro die.

Am 15. August war die paravertebrale Injektion wiederholt worden.

Die alveoläre CO_2-Spannung zeigte durchweg sehr niedere Werte, sie schwankte zwischen 16 und 22 mm Hg (normal 35 bis 45 mm Hg).

Mit zunehmender Besserung der Ausscheidung wurde Pat. urämischer. Sie klagte zunehmend über heftige Kopfschmerzen, die anscheinend subjektiv das quälendste Symptom der Krankheit bildeten. Ueber die Speiseröhre, den

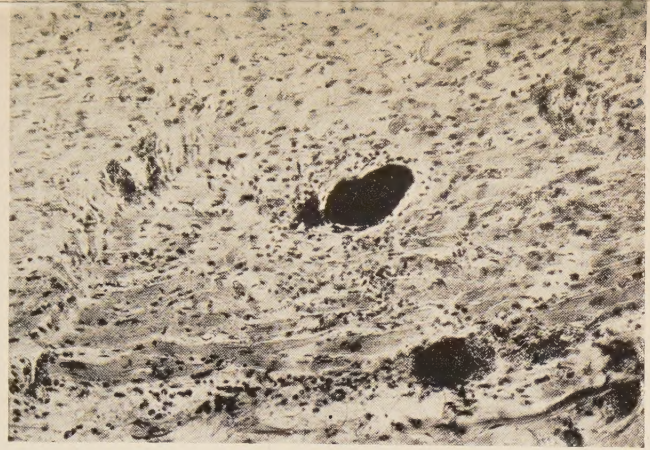

Abb. 1

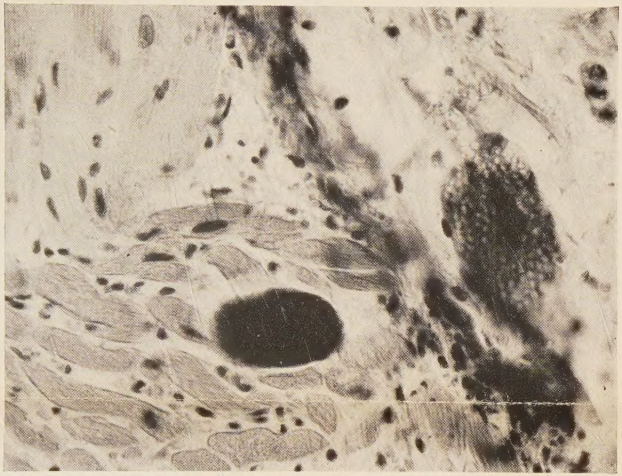

Abb. 2

Abb. 3

Abb. 1 Herdförmige Verkalkung im Herzmuskel (schwache Vergrößerung).

Abb. 2 Verkalkung im Herzmuskel. Die Herzmuskelfasern links oben im Bilde sind stark aufgequollen und durchsichtig. Eine ebensolche Degeneration findet sich in den Fasern, in denen die Verkalkung stattgefunden hat (links vom Kalkherd).

Abb. 3 Stark aufgetriebene stalaktitenartige, verkalkte Herzmuskelfaser, deren Sarkolemmschlauch die unförmige Kalkmasse noch überzieht (was besonders deutlich oben im Bilde zu sehen ist). Unterhalb der mächtigen Verkalkung findet sich ein viel kleinerer Kalkherd von der Form eines plumpen Stäbchens.

ZEITSCHRIFT FÜR KREISLAUFFORSCHUNG
JAHRGANG XXI, HEFT 11

VERLAG VON
THEODOR STEINKOPFF
DRESDEN UND LEIPZIG

Digitized by the Internet Archive
in 2026

https://archive.org/details/IA40154024_0110

Magen oder den Darm kamen in der ganzen Zeit keine Klagen. Am 15. August hatte Patientin den ersten Stuhl, der weich, geformt, teerfarben war und eine stark positive Benzidinreaktion gab.

Am 16. August hatte sie wieder einen geformten Stuhl, dann kamen drei ganz durchfällige Stühle, stark schleimhaltig, aber ohne äußerlich sichtbare Blutbeimengungen. Benzidinprobe + +. Seither kein Stuhl mehr.

Am 17. August erneut Aderlaß: ♂ 0,65, Rest-N 325 mg Proz., Na Cl 560 mg Proz. Pat. zeigte ausgesprochen urämische Symptome, reagierte nur noch schwach auf Anruf, war benommen, stöhnte dauernd leise vor sich hin, klagte manchmal, daß sie alles wie durch einen Schleier erlebe. Augenhintergrund o. B., der Blutdruck auf 120/80 mm Hg gesunken, der Puls flackernd, schlecht gefüllt.

Am 18. August, 18 Uhr, ganz plötzlich Trachealrasseln, große Unruhe, elender Puls. 19. August 1 Uhr Ende.

Im Urin war bis zum Schluß Albumen + +, Zucker trat nicht auf. Im Sediment fanden sich dauernd Leukozyten, Erythrozyten; granulierte Zylinder erst ab 17. August. Quantitativ betrug die Eiweißmenge im Urin durchschnittlich 2—2,5 Proz. Lungenerscheinungen hat die Patientin subjektiv nicht gehabt. Am 16. August waren über beiden Unterlappen mäßig zahlreiche, nicht klingende feuchte Rasselgeräusche zu hören. Kein Husten, kein Auswurf. Erbrochen hat Patientin in der Klinik nicht mehr. Dagegen hat sie sich bei der zunehmenden Benommenheit ab 17. August trotz großer Sorgfalt beim Füttern mehrmals heftig verschluckt. Die Atemfrequenz stieg am 18. August von 20 pro Minute auf 38 an.

Sektionsprotokoll (Sekt. Nr. 159/1928).

Pathologische Anatomische Diagnose: Schorf- und Geschwürsbildungen im Bereich der Mandeln, des Magens und des Dickdarms nach Einnahme von Sublimat vor ca. 10 Tagen. Schwellung und Trübung beider Nieren. Mäßige Trübung der Leber. Herdförmige Pneumonie in beiden Lungenunterlappen. Aspirationsbronchitis beiderseits. Ausgeheilte Endokarditis mitralis. Alte vernarbte Spitzentuberkulose links oben. Gallensteinleiden, Myoma uteri, Ovulum Nabothi, alte Pelveoperitonitis im Bereich der Tubenenden, vernarbtes Ulcus cruris links.

Leiche einer 152 cm langen Frau.

Auf der Zunge sieht man vorn einen gelblichen Belag. Die Tonsillen sind vergrößert, geschwürig verändert, mit gelb-grauen Belägen versehen. Die Schleimhaut des ganzen Rachens ist geschwollen, feucht, blau-rötlich, die Blutfüllung seiner Schleimhautgefäße ist deutlich an dem verzweigten Geäder zu erkennen, und geht auch in den Kehldeckel und den Kehlkopf über, wo die Stimmbänder in der Arygegend stark gerötet sind. Ebenso ist die Schleimhaut der Trachea blau-rötlich, während die Schleimhaut der Speiseröhre eigentümlich aufgelockert und braun-rötlich erscheint.

Das Herz entspricht der Größe der Leichenfaust. Sein Ueberzug ist glatt und glänzend. Das Epikard ist reichlich von Fettgewebe unterwachsen. Der

Klappenapparat und das Endokard sind zart. Die Muskularis ist ziemlich dunkel, feucht, braun-rot. Unter dem Endokard der linken Kammer ist ein breiter Blutaustritt. Der Rand der Mitralklappe ist umschrieben, knorpelhart, verdickt. An mehreren Stellen sieht man in der Klappe feinste Gefäßverzweigungen. Die Kranzgefäße sind auffallend geschlängelt, jedoch am Abgange zart und weiß. Die Innenwand der Aorta ist im großen und ganzen elfenbeinfarben, zart. In der Gegend der Karotisteilung zeigt die Intima glänzende Streifungen und Flecken.

Der Dünndarm und der Dickdarm sehen außergewöhnlich auffallend graugrün aus. Auch der Magen ist äußerlich etwas dunkler anzusehen als sonst. Aus dem Magen entleert sich beim Eröffnen eine bräunliche, kotig riechende Flüssigkeit, welche einen Stich ins Blutfarbene aufweist. Der Magen ist sehr stark erweitert, ebenso das Duodenum. Im Fundus ist er schwarz-grün bis schwarz-violett gefärbt. An einer Stelle im Umfang von 8:2—3 mm verschorft. Der Schorf hängt in Form einer schmutzig gelben, grünen Masse ziemlich lose im Bereich der Geschwürsbildung. Weitere Geschwüre in der Größe von kleinen Linsen, z. T. auch unregelmäßig zusammenfließend, finden sich an der hinteren Magenwand, nahe der kleinen Kurvatur und sind ebenfalls von einem bräunlichen Schorfe bedeckt. Die Schleimhaut ist im übrigen eigenartig rot-gelb bis rot-braun. Die Schleimhaut des Duodenums ist mehr gelblich, sehr feucht, geschwollen. Die Wandung des übrigen Dünndarms ist etwas feuchter, da er dicker. Im Dünndarm ist nur wenig grün- bis schwarz-brauner Inhalt. Gegen das Ileum hin nimmt die Schwellung der Wand ab. Defekte, Schorfe, Auflagerungen und dergl. sind am Dünndarm nicht festzustellen. Seine Lymphdrüsen sind nicht geschwellt. Der Dickdarm dagegen läßt angefangen von der Bauhin'schen Klappe im Verlauf des ganzen Kolon descendens entsprechend den Falten eine grün-braune Verschorfung erkennen. Die Randbezirke der verschorften Stellen sind stark gerötet. Besonders verschwollen und verschorft sind die Mündungen der Valvula Bauhini.

Die Nieren sind auffallend schmal, lang und schlaff. Die rechte Niere liegt etwas tiefer als gewöhnlich. Der Ureter zieht mit geringer Schlängelung nach dem Becken herunter. Auf dem Schnitt der linken Niere ist die Rinde sehr verschwommen, blaß gelb-grau, scharf abzugrenzen von den etwas trüben Markkegeln. An zwei Stellen hirsekorn- bis erbsengroße Gewebsknoten innerhalb von Markkegeln, diese sind kugelig gestaltet und scharf abgrenzbar, derb. Die rechte Niere auffallend feucht, sehr leicht zu entkapseln. Im übrigen ist sie wie die linke Niere beschaffen. Auch hier an einer Stelle ein kleines kugeliges, weißes Gebilde in einem Markkegel.

Histologische Untersuchung.

Im Dickdarm zeigt sich histologisch eine mehr oder minder herdförmige Nekrose der Schleimhaut mit Oedem der Mukosa und Submukosa. Verkalkungen werden nicht gesehen.

Die Niere zeigt im Bereich der Rinde eine ausgesprochene interstitielle, durch Anhäufung von Lymphozyten gekennzeichnete Nephritis. Die Gefäße sind ganz ungleich stark mit Blut gefüllt, die Wände der subkapsulären Gefäße z. T. stark lymphozytär infiltriert. Die Epithelien der gewundenen Harnkanälchen sind sehr schlecht farbbar, erfüllt von abgestoßenen Zellen, die teilweise

krümelig zerfallen sind. Andere Kanälchen zeigen deutliche Leukozytenzylinder, wieder andere sind erfüllt von zerfallenen roten Blutkörperchen. Im Bereich der Sammelröhren lassen sich sehr vielfältig Lichtverstopfungen erkennen. Gelegentlich finden sich auch strichweise interstitielle Infiltrate in diesem Bereich. Sie bestehen aus Lymphozyten, Leukozyten. Die Glomeruli sind im allgemeinen sehr blutarm, aber doch nicht blutleer. Zu erwähnen sind noch Parenchymblutungen im äußersten Rindenbezirk. Bei Fettfärbung zeigt sich eine mäßige Verfettung in Körnchenform innerhalb der Tubuli contorti und vereinzelter Tubuli recti.

Mikroskopischer Befund des Herzmuskels:

Es konnte nur ein Stück aus dem linken Ventrikel und ein Papillarmuskel der linken Kammer der mikroskopischen Untersuchung zugeführt werden, da das Herz wegen der makroskopisch nicht sichtbaren Veränderungen am Herzmuskel nicht aufgehoben worden war.

Die Fasern zeigen hier und da eine geringfügige Fragmentation und sind vielfach sehr feintropfig verfettet. Daneben finden sich in einzelnen Fasern kleine, meist gruppenweis zusammenliegende, keine Fettsubstanz enthaltende Vakuolen. Die Querstreifung ist fast überall gut erkennbar. Die Kerne haben sich sehr ungleich stark gefärbt. Neben kleinen chromatinreichen Kernen finden sich große, blasse, plumpe Kerne, die wie gequollen aussehen. Vereinzelt sieht man einen in bröckligem Zerfall begriffenen Kern. In der Nähe des Epikards des linken Ventrikels sieht man einige Stellen, an denen die Herzmuskelfasern stark gequollen, schlecht und verwaschen gefärbt und unscharf gegeneinander abgegrenzt sind. Die Kerne sind hier groß und durchsichtig oder nur noch schattenhaft erkennbar. Im interstitiellen Gewebe, besonders in der Nähe des Epikards, sieht man kleine herdförmige interstitielle Zellinfiltrate, die aus Lymphozyten und Leukozyten bestehen, unscharf abgegrenzt sind und sich in ihrer Peripherie zwischen die einzelnen Muskelfasern verlieren. Diese Infiltrate sind nicht an Gefäße gebunden.

Was nun die Erscheinungen der Herzmuskelverkalkung betrifft, so fallen schon bei schwacher Vergrößerung mit Hämatoxylin dunkelblau gefärbte, vereinzelte, verschieden große Klumpen von wechselnder Gestalt auf. Neben einzelnen völlig runden Kugeln sieht man elliptische Gebilde, sowie solche von Keulenform und unregelmäßig birnenförmiger Gestalt. Sehr auffallend sind kleinere, hirtenstabartig gekrümmte oder hakenförmige Gebilde von gleicher Beschaffenheit. Bei starker Vergrößerung scheinen diese scharf gegen die Umgebung abgesetzten Gebilde zunächst unvermittelt in der Herzmuskulatur drin zu liegen, jedoch erkennt man an einigen derselben noch deutlich den Uebergang in die Herzmuskelfasern. Auffallend ist auch an diesen Stellen die ziemlich scharfe Abgrenzung der blau gefärbten Partien gegen die unveränderte Herzmuskelfaser. Einzelne der Klumpen zeigen eine deutliche Umgrenzung durch den quergetroffenen Sarkolemmschlauch mit den Sarkolemmkernen. Die fraglichen Gebilde selbst

zeigen bei stärkster Vergrößerung entweder eine strukturlose Beschaffenheit und tief dunkelblaue Färbung oder lassen sich in allerfeinste blaue Körnchen auflösen. Es dürfte keinem Zweifel unterliegen, daß es sich hier um Kalk handelt. Der Kalk hat sich zweifellos in den Herzmuskelfasern selbst abgelagert.

Es muß nun die Frage aufgeworfen werden, ob die Verkalkung in bereits pathologisch veränderten oder gesunden Herzmuskelfasern stattgefunden hat.

Da man ausgesprochen degenerative Veränderungen in zahlreichen Fasern und Fasergruppen, wie oben auseinandergesetzt, vorfindet, und da man ferner in denjenigen Partien der verkalkten Fasern, die frei von Kalkablagerungen sind, Quellung und teilweisen Verlust der Querstreifung stellenweise vorfindet, erscheint es in unserem Falle am wahrscheinlichsten, daß die Kalkablagerungen in bereits vorher krankhaft veränderte Herzmuskelfasern stattgefunden haben.

Eine örtliche Beziehung der Verkalkungsherde zu den Blutgefäßen, wie sie Tilp beschreibt, kann nicht festgestellt werden.

Die Umgebung der Kalkherde ist frei von Zellanhäufungen. Die oben erwähnten Infiltrate stehen zu ihnen in keiner örtlichen Beziehung. Eine Verkalkung von Myokardgefäßen, wie sie Roth und M. B. Schmidt neben der Verkalkung der Fasern beobachtet haben, ist im vorliegenden Falle nicht festzustellen. Wir haben also einen Fall von Sublimatvergiftung vor uns, bei dem es zu nur mikroskopisch sichtbaren herdförmigen Verkalkungen einzelner Herzmuskelfasern des linken Ventrikels und eines Papillarmuskels der linken Kammer gekommen ist.

Eine herdförmige Verkalkung des Herzens bei Sublimatvergiftung ist bisher in der Literatur nur in einem Falle, den Tilp beschrieben hat, bekannt geworden.

Es handelte sich dabei um einen 28jährigen Tagelöhner, der 40 ccm einer 5prozentigen Sublimatlösung zu sich genommen hatte. Die Sektion bot das ausgesprochene Bild der Sublimatintoxikation: Nämlich Nekrose an der Oberfläche der Tonsillen, am Kehlkopfeingang, starke Rötung und Schwellung der Magenschleimhaut, mit Bildung gelblich braun-roter Schorfe auf der Höhe der Falten, einen ähnlichen Befund im Ileum und Dickdarm bis zur Flexura sigmoidea, wobei die Intensität des Prozesses gegen die Ileozoekalklappe zunahm, ferner Schwellung und Lockerung und gelblich graue Verfärbung der Nieren. Histologisch boten die Nieren das typische Bild der Sublimatvergiftung, mit ausgedehnten Epithelnekrosen in den Tobuli contorti, mit Verkalkung von nekrotischen Epithelien und Bildung von Kalkzylindern im Lumen der gewundenen Kanälchen.

Im Myokard fanden sich Herde, welche in größerer Zahl fast in der Mitte des linken Ventrikels gegen die Spitze zu lagen, etwa hanfkorn- bis linsengroß

waren und sich besonders durch ihre Farbe von andersartigen Herden im Myokard unterschieden. Sie besaßen frisch einen orange-gelben Farbton, waren nicht scharf abgegrenzt und sprangen von der Oberfläche des Durchschnittes nicht vor. Mikroskopisch konnte nachgewiesen werden, daß es sich um Kalk handelte und zwar um eine Verkalkung der Muskelbündel selbst. Die verkalkten Muskelbündel bestanden aus einer größeren Zahl von Muskelfasern — bis 25 nebeneinander wurden gezählt und zeigten durchweg einen welligen Verlauf. Die einzelnen Muskelfasern waren dick, wiesen vielfach quere Sprünge und Risse auf und zeigten an den Enden kolbige Auftreibungen. Die Färbung der verkalkten Fasern mit Hämatoxylin war nicht überall gleichmäßig dunkelblau, sondern ab und zu von helleren Stellen unterbrochen. Der Muskelkern war durchweg verschwunden, ebenso meist die Querstreifung. Jedoch konnte eine Anzahl zweifellos verkalkter Fasern beobachtet werden, die deutliche Querstreifung erkennen ließen. Zwischen den verkalkten Muskelfasern und insbesondere an der Grenze gegen das gesunde Muskelgewebe fanden sich Rundzelleninfiltrate. Mehrere der verkalkten Zellen lagen in der Nähe größerer Gefäße. Zwischen den verkalkten Fasern lagen solche im Zustand einfacher Nekrose oder wachsartiger Degeneration ohne Verkalkung.

Die Verkalkung der Herzmuskelfasern im Falle Tilp's war im Gegensatz zu unserem Falle deutlich sichtbar und viel ausgedehnter.

Trotzdem handelt es sich um denselben Vorgang, der zu den gleichen Fragestellungen führt. Auch Tilp wirft die Frage auf, ob Degeneration und Nekrose der Verkalkung voraufgehen müssen und die Kalkimprägnation in lebenden Muskelzellen nicht stattfinden kann. Tilp gelangt zu der Auffassung, daß das Präzedens des Verkalkungsvorganges des Herzmuskels in den meisten Fällen Nekrose ist. Diese sei die Folge einer Infektion oder Intoxikation. M. B. Schmidt äußerte in der Diskussion über die Darlegungen Tilp's, daß Nekrose des Myokards der Verkalkung wohl vorausgehen könne, aber nicht müsse, indem in manchen Fällen eine Störung des Kalkstoffwechsels infolge von Nephritis zugrunde liege, und zwar nicht eine einfache Kalkretention, sondern eine Veränderung der Löslichkeitsbedingungen des Kalkes im Blut durch Verwässerung des Blutes.

In unserem Falle, so möchte ich meinen, sprach die weitgehende Degeneration des Myokards dafür, daß hier die Kalkablagerung in die wohl kurz vorher pathologisch veränderten Muskelfasern stattgefunden habe. Das teilweise Erhaltensein der Querstreifung spricht keineswegs gegen eine nekrobiotische Schädigung, ja Ertötung, wie ja auch Marchand hervorhob, da man bei ausgebildeter ischämischer Nekrose mit Kernschwund sehr gute Querstreifung sähe, so lange noch kein weiterer Zerfall eingetreten sei — da man ferner die Querstreifung noch an Muskelresten der Nahrung der Fleischfresser wahrnehmen kann, welche

nicht ganz der Verdauung verfallen, gelegentlich im Stuhl den Darm verläßt.

Sehen wir das Schrifttum auf disseminierte Herzmuskelverkalkung durch, so wird man auf Thorel verwiesen. Aus einem Ergebniskapitel, das er über die Herzmuskelverkalkung schrieb, ersehen wir, daß die kleinen Verkalkungsherde am häufigsten im Myokard der Wand des linken Ventrikels säßen, während das Myokard der Wand des rechten Ventrikels auch bei reichlichen Kalkeinsprengungen in der linken Herzkammer sehr viel weniger ergriffen würde. Die Verkalkungsherde seien entweder diffus und ziemlich gleichmäßig über die ganze Ventrikelmuskulatur einschließlich der Papillarmuskeln verteilt oder mehr auf einen kleineren Bezirk der Ventrikelmuskulatur beschränkt. Histologisch würden die Kalkkörnchen analog der Anordnung der Fetttröpfchen bei der Verfettung des Herzmuskels zunächst reihenförmig in der Längsrichtung der Muskelfibrillen abgelagert und man könnte in den Anfangsstadien der Verkalkung teilweise noch eine deutliche Querstreifung erkennen (Hedinger), während mit zunehmender Verkalkung grössere Kalkstäbe und unregelmäßig plumpe Kalkmassen in den Fasern zu finden seien, jede Faserstruktur verloren ginge und schließlich nicht einmal mehr Kerne oder Kernreste nachzuweisen seien. Zwischen den verkalkten Muskelfasern finden sich entweder solche, die durchaus unverändert oder solche, die krankhaft verändert seien. Hierbei könnte es sich um einfache Atrophie, Quellung, Homogenisierung mit Karyorhexis (Hedinger), wachsartiger Degeneration (Tilp), Fettentartung (Roth) handeln. Um verkalkte Muskelfasern könnten sich Lymphozyteninfiltrate finden.

Ob diese entzündliche Erscheinung der Kalkablagerung vorausgeht und als veranlassendes Moment wirkt, oder lediglich als Folge der Verkalkung aufzufassen ist, ist vielfach erwogen worden. Nach M. B. Schmidt sprechen die Ergebnisse experimenteller Verkalkung für letztere Annahme.

Für die mitunter gesehenen Wucherungen zellreichen Bindegewebes um verkalkte Herzmuskelfasern wirft Thorel die Frage auf, ob sie die Folge der Verkalkung, also der Ausdruck einer durch die Kalkeinlagerung ausgelösten reaktiven Entzündung sei. M. B. Schmidt glaubt, daß es sich in seinem Falle wohl auch um das präformierte Bindegewebe handele, in welchem die Muskelfasern durch Inaktivitätsatrophie zugrunde gegangen seien, weil durch die starren Kalkherde größere Bezirke des Muskels von der Kontraktion ausgeschaltet würden. Anderseits ist nach Thorel die Entscheidung

vielfach schwierig, inwieweit es sich um herdförmige interstitielle Myokarditiden handele, bei denen es erst sekundär zu einer Faserverkalkung gekommen sei.

Was die Entstehungsweise der Herzmuskelverkalkung selbst betrifft, so ist es von Wichtigkeit zu prüfen, ob die Verkalkungen des Myokards mit Kalkablagerungen in anderen Organen (Magen, Niere, Milz, Leber, Lunge) einhergehen oder als einzige Kalkablagerungen im Körper festgestellt werden. Die Beobachtung von Verkalkungen im Herzmuskel bei gleichzeitiger Kalkablagerung in anderen Organen hat dazu geführt, diese Fälle von Herzmuskelverkalkungen als Kalkmetastase im Sinne Virchow's aufzufassen. Man gelangte hier zu der Frage, ob eine Vermehrung des Blutkalkes, die die Bedingung für das Zustandekommen von Kalkmetastasen ist, zu Kalkablagerungen in an sich gesunden Geweben führen kann, oder ob eine Verkalkung nur dann eintritt, wenn die Zellen und Gewebe, in denen sich der Kalk niederschlägt, vorher krankhafte Veränderungen aufweisen. Ob die nach Auflösung der Kalksalze zutage tretenden Strukturveränderungen der Herzmuskelfaser wirklich schon vor der Petrifikation bestanden haben, und somit eine notwendige Bedingung für die Kalkabscheidungen abgegeben haben oder ob sie erst sekundär im Anschluß an den Verkalkungsprozeß entstanden sind, ist strittig, wie Thorel auseinandersetzt.

M. B. Schmidt konnte zeigen, daß nach Einspritzung von Kalklösungen in die Vena femoralis bei Hunden in sechs Fällen fünfmal Verkalkungen einzelner Fasern oder kleiner Faserzüge vom Herzmuskel eintraten, so daß es ihm erwiesen scheint, daß Kalkablagerungen auch in zweifellos bis dahin gesunde Gewebe erfolgen können.

Nun hat man aber die herdförmige Verkalkung von Herzmuskelfasern in den bisher bekannten Fällen ganz besonders häufig bei Infektionen angetroffen, wobei eine vorherige degenerative Schädigung des Myokards nicht unwahrscheinlich ist. Ueber diese Fälle wird weiter unten berichtet werden. Als Schädlichkeiten, die zur Ablagerung von Kalk in den Herzmuskelfasern führen können, kennt man Intoxikationen und die schon genannten Infektionen.

Bei den Intoxikationen mit Verkalkungsfolgen am Herzmuskel handelte es sich in den bisher beschriebenen Fällen um Sublimat und um Blei. Der erste Fall von Myokardverkalkung bei Sublimatvergiftung ist, wie schon gesagt, die oben ausführlich dargelegte Beobachtung von Tilp. Soweit ich das Schrifttum übersehen kann, ist unsere Beobachtung erst die zweite dieser Art. Daß Blei

Herzmuskelverkalkung macht, hat Langerhans in seinem Lehrbuch erwähnt.

Hedinger hat auf der Tagung der Deutschen Path. Gesellschaft 1907 einen Fall mitgeteilt, bei dem der Herzmuskel von zahlreichen kleinsten Kalkherden durchsetzt war, und zwar der des linken Ventrikels mehr als der des rechten. Mikroskopisch wurden diese Herde von Muskelfasern gebildet, die unter Verlust der Querstreifung und unter Verlust der Kerne zahlreiche Kalkkonkremente in sich aufgenommen hatten. Tilp erklärte die vorliegenden Veränderungen des Herzmuskels durch Chloroformwirkung bedingt, jedoch weisen nach Hedinger die Art der Veränderung des Myokards, das Fehlen der gewöhnlichen degenerativen Prozesse in den großen drüsigen Organen darauf hin, daß die Veränderung des Myokards schon längere Zeit bestanden hatte.

Was die Infektionskrankheiten, die unter Umständen Herzmuskelverkalkungen zur Folge haben können, anbetrifft, so sind verschiedene bekannt:

Roth beschrieb den Fall einer Sepsis nach einer Handgelenksvereiterung bei einem 29jährigen Mann, der schon makroskopisch sichtbare, zahlreiche umschriebene, gelbe, punktförmige und streifenförmige Herde im Herzmuskel zeigte, die sich mikroskopisch als verkalkte Muskelfasern entpuppten, Herde, in denen Fett nicht nachweisbar war.

Hart sah bei einem 24jährigen Mädchen mit kongenitaler Lues eine schon makroskopisch erkennbare Herzfaserverkalkung. Neben fettiger Degeneration bestand herdförmige Nekrose und scholliger Zerfall vereinzelter, vorwiegend aber in großen Zügen zusammenhängender Muskelfasern. Ausschließlich an diese letzte Veränderung, nicht an die Verfettung war die Kalkablagerung gebunden.

Wiechert hat bei einem Vorkommnis von septischem Paratyphus B Kalkherde von etwa Stecknadelkopfgröße an der Basis der linken Herzkammer gefunden. Mikroskopisch ließ das Herz im frischen Präparate schollige, undurchsichtige Massen erkennen, die im gefärbten Präparate sich als bandförmig, oft wie fragmentiert angeordnete Kalkmassen erwiesen. Die Herzmuskelfaser selbst war an einigen Stellen nekrotisch und sah wie mit feinsten Kalkkörnchen bestäubt aus.

Weiterhin demonstrierte Hedinger 1907 auf der Tagung der Deutschen Path. Gesellschaft zwei Fälle von Herzmuskelverkalkung, von denen einer schon oben genannt wurde. Im zweiten Falle Hedinger's fand sich bei einem 43jährigen Mann mit einer ziemlich ausgedehnten fibrinösen Perikarditis und einer genuinen Schrumpfniere

eine ziemlich ausgedehnte Kalkablagerung im Myokard, die sich allerdings nicht ausschließlich auf die Muskelfaser beschränkte, sondern, wenn auch nur im geringen Grade, das Bindegewebe um die verkalkten Muskelfasern mitbetraf.

Ueber den genaueren Vorgang, den Mechanismus der Verkalkung des Herzgewebes, wenn man sich so ausdrücken darf, sagen diese Arbeiten nichts. Es erscheint doch die Tatsache der experimentellen Bearbeitung der Frage der Herzmuskelverkalkung durch M. B. Schmidt bedeutungsvoll. So wäre es nun wünschenswert, in weiterer Ausdehnung solcher Versuche zu ermitteln, ob etwa die künstliche Erhöhung des Blutspiegels nach vorangehender Muskelschädigung des Herzens oder des Skeletts eine beschleunigte Verkalkung hervorruft, wie ich es für wahrscheinlich halte, oder ob die metastatische Muskelverkalkung davon abhängig bleibt. Dann müßte man lediglich in lokalen Eigenheiten des Muskelchemismus den Grund für die lokale metastatische Faserverkalkung erblicken.

Zusammenfassung:

1. Es wird ein Fall von Sublimatvergiftung bei einer 53jährigen Frau beschrieben, in dem sich vereinzelte, nur mikroskopisch sichtbare Verkalkungen im Herzmuskel fanden.

2. Da der Herzmuskel degenerative Veränderungen, die stellenweise sehr hochgradig waren, aufwies, wird angenommen, daß die Kalkablagerungen in bereits, infolge der Sublimatvergiftung, krankhaft veränderte Muskelfasern stattfand.

3. Die Literatur über Myokardverkalkungen ist sehr spärlich. Bei den wenigen bekannten Fällen handelt es sich entweder um Intoxikationen (Sublimat zwei Fälle, Blei ein Fall, Chloroform ein Fall [?]), oder um Infektionen ganz verschiedener Natur oder um Kalkmetastasen im Sinne Virchow's.

4. Die Myokardverkalkung in geringer, nur mikroskopisch sichtbarer Ausdehnung ist vielleicht häufiger als bisher bekannt und wird nur nicht genügend beachtet.

5. Es ist in experimenteller Arbeit weiterhin die Frage der Herzmuskelverkalkung in der Hinsicht zu untersuchen, ob etwa nach voraufgehender Muskelschädigung die lokale Verkalkung häufiger und breiter befunden wird oder nicht.

Literatur:

Georg B. Gruber, Trichinellen, Trichinose und ihre Abwehr. Ergeb. Hyg. 8, 165 (1926). — Hart, Frankf. Z. Path. 1909, 706. — Hedinger, Verh.

Dtsch. path. Ges. 1907, 295. — Heller, Ziemssen: Spezielle Pathologie und Therapie (1. Aufl.), 3. Band, 381. — Langerhans, Grundriß der Pathologischen Anatomie (Berlin 1902). — Marchand, Verh. Dtsch. path. Ges. 1912, 474. — Nevinny, Ueber die Veränderungen der Skelettmuskulatur bei Trichinose. Virchows Arch. **266**, 185 (1927). — Pielsticker, Ueber traumatische Nekrose und Regeneration quergestreifter Muskeln beim Menschen. Virchow's Arch. **198**, 374 (1909). — Roth, Korrespbl. Schweiz. Aerzte **45**, 226 (1884). — M. B. Schmidt, Marchand-Krehl: Handbuch der Allgemeinen Pathologie, 3. Bd., 2. Abt., die Verkalkung S. 213. — M. B. Schmidt, Verh. Dtsch. path. Ges. 1912, 474. — Schujeninoff zitiert nach Pielsticker, Virchows Arch. **198**, 374. — Thorel, Herzmuskelverkalkungen. Lubarsch und Ostertag: Erg. path. Anatomie 1915, 385. — Tilp, Verh. Dtsch. path. Ges. 1912, 471. — Wiechert, Dissertation (Marburg 1907). Ein Fall von Paratyphus B mit Herzmuskelverkalkung. — Zeliony, zitiert nach Pielsticker, Virchows Arch. **198**, 374.

Lebenslauf.

Geboren wurde ich, Alphons Rüther, am 22. März 1904 zu Borgholz, Westfalen, als Sohn des prakt. Arztes Dr. med. Anton Rüther und seiner Ehefrau Therese geb. Becker. Nach mehrjährigem Privatunterricht besuchte ich während des Krieges eine ausländische Schule. Ende 1918 kam ich auf ein deutsches Gymnasium und bestand Ostern 1923 am Mariengymnasium zu Werl die Reifeprüfung. Im Sommersemester 1923 wurde ich an der Georg-August-Universität in Göttingen immatrikuliert, bestand nach fünf Semestern das medizinische Vorexamen und nach weiteren fünf Semestern das medizinische Schlußexamen. Seitdem bin ich am Pathologischen Institut der Universität Göttingen als Medizinalpraktikant tätig.